Lane Medical Library 1936

Ueber die Sechs-Jahrmolaren-Stellung n Oberkiefer als diagnostisches Hilfsmittel in der Kieferorthopädie.

Inaugural-Dissertation

zur Erlangung der zahnärztlichen Doktorwürde
der Hohen Medizinischen Fakultät
der Friedrich-Alexanders-Universität zu Erlangen

vorgelegt von

Ferdinand Geitner
approbiertem Zahnarzt
aus Sulzbach-Rosenberg

Tag der mündlichen Prüfung: 4. 12. 1936

Gedruckt
im Tageblatt-Haus Coburg
1936

936/401

Dekan: Geheimrat Professor Dr. Friedrich Jamin.

Referent: Professor Dr. Leo Hauck.

Meinen lieben Eltern gewidmet.

Digitized by the Internet Archive
in 2026

https://archive.org/details/IA40153708_0080

Das Pseudoxanthoma elasticum ist noch nicht lange bekannt. Im Jahre 1884 beschrieb Balzer[2] als erster diese Krankheit und reihte sie noch unter die echten Xanthome ein. Für ihn war die Gelbfärbung dieser Hautveränderung das Ausschlaggebende und erst später erkannte man, daß Xanthomzellenbildungen keine Rolle spielen. Darier[4] schuf im Jahre 1896 daher für das Krankheitsbild die Bezeichnung „Pseudoxanthoma elasticum". Der Name Pseudoxanthoma elasticum ist zwar nicht prägnant, doch konnte er auch bis heute noch nicht durch einen besseren ersetzt werden. Äußerlich in Farbton und Gestalt dem Xanthom der Haut ähnlich, weicht das Pseudoxanthoma elasticum doch weitgehend von den echten Formen ab. Bei dem hier geschilderten Krankheitsbild wurden bis jetzt in den im Schrifttum bekanntgewordenen Fällen noch nie Xanthomzellen gefunden. Es handelt sich dabei vielmehr um schwere Veränderungen an den elastischen Fasern in der Cutis. Darier[4] hat diese Veränderungen treffend als „Elastorrhexis" und als „Elastoklasis" bezeichnet, da die elastischen Fasern im histologischen Bild ein wirres Durcheinander von abgerissenen, teilweise aufgequollenen, kreuz und quer durcheinander liegenden, zum Teil auch aufgesplitterten Fasern bilden. Gutmann[10] bezeichnet das Pseudoxanthoma elasticum als „Naevus elasticus", da er glaubte, daß die Unna'sche Theorie des Naevus als Mißbildung auch auf das Pseudoxanthoma zutreffe. Juliusberg[14] prägte die Bezeichnung „Elastom der Haut", da er in den Veränderungen eine echte geschwulstmäßige Neubildung sah. Für eine Gewebsneubildung sprechen nämlich nach seiner Ansicht die scharfumschriebenen durchaus einheitlich angelegten Veränderungen, sowie die augenscheinlich funktionelle Wertlosigkeit des veränderten Gewebes. Der von ihm beschriebene Fall zählt aber zu den asymmetrischen, atypisch auftretenden Pseudoxanthomen.

Die Schaffung eines für das Krankheitsbild vollkommen erfassenden Namens scheiterte also daran, daß die Aetiologie und Pathogenese des Pseudoxanthoma elasticum durchaus nicht einheitlich

ist und auch verschiedene und von einander abweichende Theorien zur Grundlage hat. Balzer[2] zählte die Erkrankung ja noch zu den Xanthomen der Haut, während Darier[4] sie unter die Hautatrophien einreihte. Gutmann[10], Juliusberg[14], Kauffmann-Wolff-Heinrichsdorff[15] betrachten sie übereinstimmend als eine primäre Gewebsneubildung im Sinne einer echten Geschwulst. Ohno[16] hält die oft bei Pseudoxanthoma elasticum zu findenden Kalkablagerungen in der Cutis infolge von genitaler Ernährungsstörung für die primäre Ursache.

Eine der wichtigsten und heute im Schrifttum verbreitetsten Auffassung ist die von Harting, Poos, Marchesani-Wirz[22], Grönblad[11] und Urbach-Nékam[19] vertretene Ansicht, daß es sich um eine Systemerkrankung des elastischen Gewebes der Haut, wie auch des übrigen Körpers handelt. Während man früher noch die Erkrankung als einfache Hautatrophie zu erklären versuchte, (Darier[4]) hat man allmählich doch auf Grund weiterer veröffentlichter Fälle erkennen müssen, daß sich der Krankheitsvorgang nicht nur in der Haut abspielt, sondern daß der gesamte Bindegewebsgefäßapparat in Mitleidenschaft gezogen ist. Bedauerlicherweise fehlt uns bei den meisten bekannten Fällen der Einblick in die histologischen Veränderungen des Gesamtkörpers fast vollkommen, da wegen der Gutartigkeit der Krankheit nur vereinzelte Sektionsberichte vorliegen. Balzer[2] beschreibt einen solchen Sektionsfall, bei dem er im Endo- und Myocard ganz gleiche Veränderung an den elastischen Fasern wie an der Oberhaut fand. Von Tannenhain[17] berichtet ebenfalls über einen einschlägigen Obduktionsfall und beschreibt eine hochgradige Arteriosklerose des Gesamtkörpers, welche vielleicht in ursächlichem Zusammenhang mit der Erkrankung gestanden haben mag. Eine ganz ähnliche Beobachtung teilen Urbach und Nékam[19] mit, die bei einem noch verhältnismäßig jugendlichem Kranken ebenfalls Veränderungen an den Gefäßen feststellen konnten. Besonders die Lamina elastica interna, auch an den außerhalb des krankhaften Hautprozesses gelegenen Gefäßen, war stark zerrissen und hochgradig rarefiziert. Aber auch in der Media waren Veränderungen nachweisbar, wie Verklumpungen und Quellungen der elastischen Fasern. Ein Sektionsbefund dieses Falles wurde leider bisher noch nicht veröffentlicht, es wurde aber auf Grund vorläufiger Untersuchungen angedeutet, daß die Hirnarterien deutlich verändert waren und reichliche Intimawucherungen zeigten. Es wird ausdrücklich erwähnt, daß diese Veränderungen mit arteriosklerotischen Umbildungen nichts zu tun hatten. Bis heute dürfen somit jedenfalls Veränderungen an den elastischen Fasern der Gefäße beim Pseudoxanthoma elasticum als gesichert gelten.

Die histologischen Veränderungen an den elastischen Fasern der Cutis beschränken sich in den meisten bekannten Fällen auf den mittleren und tieferen Teil der Cutis. In der tieferen Schicht finden sie aber immer ihren Abschluß, sie reichen meist nicht über die Schweißdrüsen hinaus. Nur in vereinzelten Fällen ist auch die obere Schicht der Cutis mit ergriffen, so in den Fällen, die Darier[4], v. Tannenhain[17] und Juliusberg[14] beschrieben haben. Im Fall von Tannenhain[17] erwies sich die Veränderung allein auf die obere Schicht der Cutis beschränkt. Verfettungen der elastischen Fasern waren nur selten nachzuweisen (Ohno[16] beobachtete eine solche) v. Tannenhain[17] fand außerhalb der krankhaften Herde reichlich Fetteinlagerungen, aber niemals innerhalb der erkrankten elastischen Faserbezirke. Xanthomzellbildungen, wie sie beim echten Xanthom der Haut vorkommen, konnten in keinem einzigen Fall des Schrifttums beschrieben werden. Grönblad[11] schreibt in seiner Arbeit, daß das Gewebe nicht nur morphologisch, sondern auch chemisch verändert sei, da das elastische Gewebe die Neigung habe, basophil zu werden. Diese Veränderungen sind aber fast immer bei degenerativen Vorgängen an den Fasern zu finden, namentlich wenn es sich um Haut aus dem Gesichtsbereich handelt.

Im klinischen Bild erscheint das Pseudoxanthoma elasticum in Form leicht erhabener, netzförmig angeordneter Herde, die aus knötchenförmig sich anfühlenden Erhabenheiten von wechselnder Größe bestehen, in symmetrischer Ausstreuung über den Beugeseiten der großen Gelenke, am Hals und am Rumpf. Die Hautfarbe ist verschieden und wechselt von elfenbeinfarbenem bis bräunlichem Ton. Die Krankheit neigt nur zu sehr langsamer weiterer Ausbreitung, ein schnelles Fortschreiten der Hautveränderung wurde noch nicht beobachtet. Therapeutisch spricht das Pseudoxanthoma elasticum auf kein Mittel an, da es sich um degenerative Veränderung der elastischen Fasern handelt. Die Voraussage ist sonst durchaus günstig zu stellen.

Die Lokalisation der Hauterscheinungen beim Pseudoxanthoma elasticum stimmt bei den meisten beschriebenen Fällen überein. Bevorzugt werden die größeren Gelenkfalten und zwar fast immer symmetrisch. Ausnahmen in der Lokalisation werden von Dübendorfer[7] und Juliusberg[14] beschrieben. In ihren Fällen trat die Erkrankung unsymmetrisch an nur einer Stelle des Körpers auf. Selten wurden die Veränderungen des Pseudoxanthoma elasticum an den Schleimhäuten gefunden. Darier[4] hat zuerst das Vorhandensein von derartigen gelblichen Einlagerungen in der Mundschleimhaut erwähnt. In dem neueren Schrifttum wurden von

Urbach-Nékam[19] gestrickte, netzförmige Veränderungen am weichen Gaumen beschrieben.

Die Frage, ob ein bestimmtes Lebensalter durch die Erkrankung besonders gefährdet sei, ist noch nicht vollkommen geklärt. Ohno[16] hält das Pseudoxanthoma elasticum für angeboren. In einigen Fällen traten die ersten Erscheinungen im Schulkindalter auf. (Bosellini[3]). Von anderen Autoren werden Krankheitsbilder beschrieben, bei denen die ersten Erscheinungen ungefähr mit dem Pubertätsalter zusammenfielen. (Darier[4], Werther[20]). Zusammenfassend läßt sich sagen, daß die ersten Erscheinungen des Pseudoxanthoma elasticum von frühester Kindheit bis zu den mittleren Lebensjahren auftreten können.

Eine Vererbbarkeit des Pseudoxanthoma elasticum wurde bis jetzt noch nicht sichergestellt. Wohl wurde bei einigen der veröffentlichten Fälle ein familiäres Auftreten der Krankheit beobachtet, so von Werther[20], Gutmann[10], With[21], Ohno[16], Throne-Goodman[18], Sasamoto, Sandmann und Grönblad[11]. Ein Vorkommen des Pseudoxanthoma elasticum in verschiedenen Generationen wurde dagegen bis jetzt noch nicht beschrieben. Konsanguinität der Eltern, wie sie im Falle von Throne-Goodman[18] beobachtet wurde, kann für die Entstehung des Pseudoxanthoma elasticum von gewisser Bedeutung sein, meist konnte eine solche jedoch nicht nachgewiesen werden.

Differentialdiagnostisch bestehen kaum Schwierigkeiten, da die klinischen und histologischen Veränderungen beim Pseudoxanthoma elasticum so charakteristisch und wenig variierend sind, daß die dafür in Frage kommenden Krankheiten, wie Xanthom, senile Degeneration der Haut und Colloid-Milium ohne Mühe ausgeschieden werden können. Durch die histologische Untersuchung wird das echte Xanthom differentialdiagnostisch vollkommen ausgeschlossen, da echte Xanthomzellen beim Pseudoxanthoma elasticum nie zu finden sind. Die senile Degeneration der Haut kann man in den meisten Fällen von vorneherein ausschließen, da das Krankheitsbild vorwiegend im jugendlichen und mittleren Alter auftritt. Allerdings findet man bei der senilen Degeneration der Haut neben hochgradiger Atrophie der kollagenen Substanz die beim Pseudoxanthoma fehlt, degenerative Veränderungen der elastischen Fasern, aber nie so hochgradig ausgeprägt wie bei den Pseudoxanthoma elasticum. Diese Krankheit dehnt sich über die ganze Cutis aus, befällt aber vorwiegend die oberen Schichten (Gans[9]). Von Colloid-Milium unterscheidet sich das Pseudoxanthoma meist schon durch die äußere Erscheinungsform, da bei diesem aus den einzelnen Knötchen auf Druck sich eine Colloidsubstanz auspressen läßt, die unter

dem Papillarkörper sich anlagert. Das kollagene Gewebe ist beim Colloid-Milium mindestens ebenso stark verändert, wie das elastische.

In den Berichten über das Pseudoxanthoma elasticum wird häufiger auf Kombinationen mit anderen Krankheiten hingewiesen, die in vielen Fällen schließlich zum exitus letalis führten. Ein ursächlicher Zusammenhang zwischen diesen Krankheiten mit dem Pseudoxanthoma elasticum scheint unwahrscheinlich, wohl aber könnten die Hautveränderungen durch eine solche Krankheit ungünstig beeinflußt werden.

Bei den bisher beschriebenen Krankheitsfällen verursachte das Pseudoxanthoma elasticum den Trägern keinerlei Beschwerden. Aus diesem Grunde wurde es oft von den Kranken ganz übersehen. Erst in den letzten Jahren, seit ein Zusammenhang zwischen den Angioid Streaks und dem Pseudoxanthoma elasticum erkannt wurde, überwiesen in mehreren Fällen Augenärzte Kranke mit Angioid Streaks den Hautkliniken zur Feststellung etwaiger Hautveränderungen. Auch unser Kranker wurde von der Augenklinik uns zur Befunderhebung überwiesen. Da dieser Fall außer dem Zusammenhang der Angioid Streaks mit dem so oft beim Pseudoxanthoma elasticum beobachteten Gefäßveränderungen durch die große Ausbreitung des Krankheitsprozesses der Haut weitgehendes Interesse beanspruchen darf, soll er hiermit als kasuistischer Beitrag zur Kenntnis gebracht werden.

Fr. K., wurde am 6. 1. 1886 als Sohn des Kutschers Nikolaus K. in L. geboren. Der Kranke hatte 13 Geschwister, davon waren ihm nur fünf persönlich bekannt. Ueber K.'s Großeltern ist nichts in Erfahrung zu bringen. Nach Angabe des Kranken waren seine Eltern immer gesund. Eine Verwandtschaftsehe bestand nicht. Einen seiner Hautkrankheit ähnlichen Krankheitsprozeß habe weder Vater noch Mutter gehabt. Sein Vater starb an einem Magencarzinom; seine Mutter mit 46 Jahren angeblich an Herzensschwäche. 7 Geschwister des Kranken starben, ohne daß er sich an sie erinnern und deshalb auch nichts über deren Todesursache aussagen konnte. Ein Bruder starb an Diphterie; eine Schwester mit 37 Jahren an einer Verblutung im Anschluß an eine Menstruation. Von ihr leben noch drei gesunde Kinder, es waren keine Totgeburten oder frühen Sterbefälle zu eruieren. Die noch lebenden Geschwister sind völlig gesund. Auch die Nachkommen seiner Geschwister sollen alle kräftig und gesund sein.

K. ist verheiratet, hat zwei Kinder, die beide gesund sind.

In seiner frühesten Jugend war er nie ernstlich krank. Ueber verspätetes Laufenlernen ist ihm nichts bekannt. Von seinen Geschwistern wurde er als kleines Kind „der Gummimensch" ge-

nannt, da er ohne Mühe seine Bauchhaut so weit abheben konnte, daß sie sich bequem in den Mund ziehen ließ. Im Jahre 1900 wurde er im Bezirkskrankenhaus L. wegen Typhus behandelt. Mit 15 Jahren fiel K. mit einer Salzsäureflasche in der Hand von einem Neubaugerüst herab, wobei ihm von dem Inhalt der Flasche etwas ins Gesicht spritzte. Nach ein paar Wochen bemerkte er beim Zeichnen, daß er mit dem rechten Auge nicht mehr gut sehen konnte; wie er schilderte lag ein Schleier vor seinem rechten Auge. Er begab sich in die Universitätsaugenklinik Erlangen zur Behandlung. Aus der Krankengeschichte von Geheimrat Dr. Oeller konnte man ersehen, daß es sich um ein kleines zentrales Skotom handelte, was mit seiner Hautkrankheit nicht im Zusammenhang zu bringen war. Schon damals wurde in der Krankengeschichte als einzig auffallende Symptome sein, für seine Jugend (16 Jahre), seniles Aussehen, seine zurückgebliebene körperliche Entwicklung und seine welke, mit Sommersprossen bedeckte Haut angeführt. K. wurde damals zur Untersuchung in die medizinische Klinik überwiesen, wo trotz mehrmaliger Untersuchung nichts Krankhaftes gefunden wurde. Die Wassermannsche Reaktion war negativ; Blut- und Urinuntersuchungen ergaben durchaus normale Verhältnisse. Auffallend war die Erwähnung, daß der Kranke während seines vierteljährigen Aufenthaltes in der Klinik an heftigem Nasenbluten litt.

In den folgenden Jahren sei sein körperlicher Zustand so gewesen, daß er seinem Beruf nicht mehr nachgehen konnte und deshalb auf Wanderschaft ging. Erst nach etwa 4 Jahren besserte sich derselbe soweit, daß er wieder gut arbeiten konnte. 1914 bis 1918 machte K. den Weltkrieg an der Westfront mit. 1916 wurde er durch einen Granatsplitter am rechten Knöchel verwundet. Stärkeres Nasenbluten oder Schleimhautblutungen anderer Art (Zahnfleisch- oder Darmblutungen) seien nie mehr aufgetreten. 1923 wurde er wegen einer Blinddarmentzündung in die chirurgische Klinik Erlangen eingewiesen und operiert. Einen postoperativen Narbenbruch versuchte man durch Faszientransplantation zu beseitigen, was aber nicht vollkommen gelang. Im April 1935 hatte er einen apoplektiformen Anfall, der mit Schwindelgefühl, Schleier vor den Augen und Erbrechen begann. Lähmungserscheinungen an den Extremitäten bestanden nicht. Seine Augen hatten eine Zwangsstellung nach rechts. Er begab sich in hausärztliche Behandlung. Nach dem Anfall stellten sich Druckerscheinungen in der Orbita ein, die nach 4 Wochen allmählich zurückgingen.

Das Sehvermögen des rechten Auges ließ immer mehr nach. Auch das linke Auge wurde später mit ergriffen, sodaß er jetzt

nur noch Konturen gegen das Licht sieht. Auf liniertem Papier kann er die Zeilen nur noch mit der Lupe erkennen, und zwar nur für ganz kurze Zeit, dann verschwimme alles wieder.

Wie er angibt, schwitze er schon bei leichter körperlicher Tätigkeit sehr stark.

Befund:

50 jähriger Mann von mittlerer Größe (167 cm) und nicht ganz entsprechendem Ernährungszustand (57 kg). Sein Gesichtsausdruck ist lebhaft und geweckt. Es fällt auf, daß sein Gang zögernd und unsicher ist, was zweifellos auf sein schlechtes Sehvermögen zurückzuführen ist. Er erkennt aus allernächster Nähe nur schwer ihm gut bekannte Personen.

Der Kranke weist eine auffallend faltige Stirnhaut auf. Ockerfarbene Gesichtsfarbe. Die Kopfhaut zeigt keine krankhaften Veränderungen. Die Ohrläppchen sind beiderseits angewachsen. Die Unter- und Oberlider sind stark in Falten gelegt. Beim Anspannen mit den Fingern gehen sie nur ganz langsam in ihre Ausgangsstellung zurück. An beiden Augen hat K. ein kleines Pterygium (rechts nasal, links lateral). Der Uebergang von Sklera in Iris ist verwaschen. Die Konjunktiva zeigt keine auffallende Veränderung, sie ist gut durchblutet.

Die Haut der Wangen, die symmetrisch um den Mund starke Furchung aufweist, scheint etwas gespannter als normal zu sein, obwohl sie ihre normale Elastizität nicht besitzt.

Die Zähne des Kranken sind sehr schlecht. Die Zunge wird gerade und ohne Zögern herausgestreckt. An der Innenseite sowohl der Unter, wie der Oberlippe findet man weiße bis gelbliche Einlagerungen. Beim Darüberstreichen mit dem Finger spürt man kleine, sich von der Oberfläche wenig abhebende Knötchen von Stecknadelkopf- bis Hirsekorngröße, die streifenförmig, man möchte fast sagen fächerartig, vom Alveolarrand zum Lippenrot ziehen. Der Fächer schließt mit der Breite des Mundes ab. Man könnte diese Einlagerungen an der Innenseite der Lippen mit einem Sehnenansatz vergleichen, nur daß bei diesem eine silbergraue, hier aber eine weißlich-gelbe Farbe vorherrscht. Die Knötchen konfluieren teilweise zu Plaques. Auch am Zungenband sind diese gelblichen Knötchen und Plaques erkennbar. Die Zahnleisten innen sowohl wie außen sind frei von krankhaften Erscheinungen.

Die übrige Mund- und Rachenschleimhaut ist blaßrosa gefärbt und zeigt keinerlei Veränderungen. Zunge und Tonsillen sind ohne krankhaften Befund.

Am Hals und Nacken bietet die Haut die Symptome einer Cutis laxa. Starke zirkulär verlaufende Falten fallen auf. Die Haut ist

bräunlich pigmentiert. Bei näherer Betrachtung sieht man, daß sie ganz durchsetzt ist mit kleinen etwa hirsekorngroßen, leicht prominierenden Knötchen, die beim Auseinanderziehen der Haut eine gelbliche Farbe auf leicht violettem Untergrund annehmen und nicht verstreichbar sind. Auf der Nackenhaut finden sich beiderseits an der Haargrenze, ziemlich symmetrisch angeordnet, zahlreiche Komedonen (teilweise doppelt, teilweise einfach auftretend) von Stippchen- bis Stecknadelkopfgröße.

Bei der weiteren Untersuchung des Kranken fällt sofort eine starke symmetrisch angeordnete Fältelung der Haut in der beiderseitigen Axillargegend auf. Gleichzeitig bemerkt man einen deutlichen Farbenunterschied dieser Haut gegenüber der Brusthaut. Während auf der Brust die Haut blaßrosa gefärbt ist, weist sie in der Umgebung der Achselhöhle eine milchig-gelbliche Farbe auf. Vom Prozessus coracoideus scapulae zieht sich dieser Farbenton in scharf abgesetzten Bogen nach der Axillargrube hin. Am Oberarm schließt er ungefähr mit dem vorderen Drittel des Deltoideus ab. Nach unten bildet die Höhe der Ansatzstelle des Musculus deltoideus am Humerus die Grenze der Verfärbung, dorsalwärts ungefähr in der Mitte der Scapula. Diese Farbtönung verläuft in beiden Achselregionen symmetrisch.

Beim Hochheben der Arme tritt in den Achselhöhlen eine starke Längsfältelung der Haut in Erscheinung. Beim Betasten hat man das Gefühl, eine Modelliermasse zu berühren. Die Haut läßt sich in beiden Axillen ohne Mühe 5 bis 6 cm schüsselartig ausziehen. In der rechten Axilla tastet man eine etwa kirschkerngroße Lymphdrüse. Die beiden Achselhöhlen sind fast frei von Haaren, nur bei ganz genauer Betrachtung findet man an vereinzelten Stellen hie und da einmal ein Haar.

Weiter fallen Knötchen von blaßgelber Farbe auf lividem Grund von Stippchen- bis zu Linsengröße auf, die wenig über die Oberfläche prominieren, teilweise zu Plaques zusammenfließen. An der äußeren, unteren und medialen Begrenzungslinie dieser krankhaft veränderten Hautbezirke sind zahlreiche in Dreiecksform angeordnete Komedonen festzustellen, kleine schwarze Pünktchen bis zu Stecknadelkopfgröße leicht auspreßbar, teils als einfache, teils teils als Doppelkomedonen auftretend.

Aehnliche Hautveränderungen finden sich ebenfalls symmetrisch angeordnet in beiden Ellenbeugen. Hier sind die Knötchen streifenförmig gelagert, von weißlich-gelbem bis ockerfarbenem Aussehen. Sie scheinen sich hier als Grenze den Rand des Biceps gewählt zu haben, Distal bildet das Dreieck der Beuger (zwischen Pronator teres und dem Musculus Brachioradialis) die Grenze. Auch hier hat die Haut ihre normale Elastizität verloren.

Die Unterarme und die Handrücken sind mit zahlreichen Lentigines bedeckt. Die Haut der Handinnenflächen und der Beugeseiten der Unterarme fällt gegenüber der Braunfärbung der Handrücken und der Streckseiten der Unterarme durch ihre blasse und weiße Farbe auf. (Vitiligo). Diese Vitiligoherde zeigen ebenfalls symmetrische Anordnung und verlaufen in einem ungefähr 4 bis 5 cm breiten Streifen an beiden Ulnarseiten.

Die Haut der Bauchdecke ist stark gefältelt. In der Linea alba etwa handbreit über dem Nabel ist ein walnußgroßer Netzbruch zu fühlen, der reponibel ist und beim Repositionsversuch lebhafte Schmerzen verursacht. In der rechten Leistengegend sind zwei Narben zu sehen, die eine von 12 cm, die andere, welche die erste kreuzt, von 4 cm Länge. Die Narben sind gut verheilt, kaum noch zu erkennen, frei von Knötchen. Sie stammen von einer Blinddarmoperation mit nachfolgender Plastik. Auffallend ist die Schwäche der Bauchdecke und der Bauchmuskulatur. Beiderseits besteht ausgesprochene Leistenbruchanlage. In stehender Stellung gewinnt man den Eindruck, daß die ganzen Eingeweide nach unten gesunken seien (Enteroptose).

Zirkulär um den Nabel in einem Durchmesser von 5 cm ist die Haut bräunlichgelb verfärbt. Bei näherer Betrachtung sieht man auch hier etwas über die Oberfläche erhabene Knötchen, teilweise konfluierend, von Stippchen- bis zu Stecknadelkopfgröße. Der Nabel selbst ist frei von solchen Einlagerungen.

Zu beiden Seiten der Linea alba sind diese Veränderungen der Haut ebenfalls sichtbar. Der Rippenbogen bildet hier die Grenze. Bei näherer seitlicher Betrachtung bemerkt man auch hier feine, kleine Stippchen die sich leicht über die Oberfläche erheben, aber keine größeren Formen annehmen. Auf leicht lividem Grund erscheinen sie in orange- bis schwefelgelbem Farbenton. Die Bauchhaut läßt sich leicht mit den Fingern in einer 9 cm hohen Falte abheben, die langsam wieder in ihre Ausgangsstellung zurücksinkt. Die Bauchbehaarung ist spärlich. Als bemerkenswert sei hier nochmals auf die Angabe des Kranken hingewiesen, daß er seine Bauchhaut als Junge bis zum Mund habe abheben können.

Gegen die Inguinalleiste zu vergrößern sich die Krankheitsherde der Haut immer mehr. Die Knötchen erreichen hier fast durchwegs Stecknadelkopfgröße und noch größere Ausmaße. Parallel zur Inguinalfalte verlaufen viele teils tiefere, teils weniger tiefe Rillen zur Innenseite des Oberschenkels. Die deutlich hervortretende Verfärbung der Haut erreicht im Zentrum fast eine ockerfarbene Tönung, gegen die Peripherie zu wird sie dann wieder blaß bis weißlichgelb, bis sie dann in die normale Hautfarbe des Oberschenkels übergeht. In breiten Streifen ziehen diese blaß-

gelben Plaques von der Inguinalleiste zur Adduktorenseite de Oberschenkels. Auf der Streckseite schließen sie fast mit den Kon turen des Muskulus Sartorius ab. Die Haut in dem erkrankte Bezirk ist spärlich behaart. Die noch vorhandenen Haare entspringe zwischen den Falten, die Knötchen liegen auf dem Kulminations punkt derselben. Die Mitte dieser Bezirke, die wieder symmetrisch in den beiden Schenkelbeugen liegen, weist größere flächenhafte Plaques auf, die gegen die Peripherie zu wieder an Größe ab nehmen. In den Randbezirken selbst sind nur noch blaßgelbe Stippchen zu erkennen.

Auf der Außenseite des rechten Oberschenkels befindet sich eine 14 cm lange Narbe, die von der Transplantation herrührt Die Narbe liegt außerhalb des pathologischen Bezirkes. Durch die Haut lassen sich zwölf etwa bohnengroße Knoten von ziemlich harter Konsistenz, die auf der Unterfläche nicht verschieblich sind abtasten.

In der Umgebung der krankhaft veränderten Hautbezirke sind ebenfalls in symmetrischer Anordnung Vitiligoflecke, von meist runder Form, die einen Durchmesser bis zu 5 cm erreichen, vor handen. Ihre Begrenzung fällt beiderseits mit den medialen Rand des Muskulus rectus femoris zusammen. Sie erstrecken sich bis zum Kniegelenk. Auf der Beugeseite der Oberschenkel sind breite Hautflächen pigmentarm.

Die äußeren Genitalorgane sind normal entwickelt. An der Peniswurzel treten hirsekorngroße Knötchen von chromgelber Farbe auf bräunlichem Grund hervor. Die Anordnung dieser Knötchen in etwa 3 cm Länge ist hier zirkulär zylindrisch. Gegen die Glans zu weist die Rückenhaut des Penis noch Stippchen auf, daneben auch noch zwei symmetrisch gelegene Vitiligoflecken. Die Glans selbst und ebenso das Praeputium sowie das Skrotum sind frei von krankhaften Veränderungen.

Um nun noch auf die letzten Pseudoxanthomatösen Hautverän derungen in den Kniekehlen überzugehen, so sind hier die Plaques streifenförmig, symmetrisch angeordnet; von Vitiligoflecken durch setzt. Die Knötchen sind von Stecknadelkopf- bis zu Hirsekorngröße auf lividem Untergrund.

An den Unterschenkeln, Knöcheln und Füßen findet man keine weiteren Krankheitsherde. Die Haut erscheint hier fast normal, nur Vitiligoflecke sind auch hier eingestreut.

Die Haut des übrigen Körpers ist frei von pseudoxanthomatösen Herden. Dagegen lassen sich entlang der Wirbelsäule und seitlich von derselben gelegen, Vitiligoflecke von 1 bis 3 cm Durchmesser in reichlicher Zahl und vereinzelt auch noch beiderseits in der Gesäßgegend nachweisen.

Der Befund der inneren Körperorgane vom 14. 12. 1935 ergab: mittelmäßig, kräftig gebauter Mann von normaler Intelligenz. Die Untersuchung des Nervensystems ergab keinerlei Anhaltspunkte für eine krankhafte Veränderung desselben.

Lunge und Herz zeigten vollkommen normale Verhältnisse. Rote Blutkörperchen: 4,18 Millionen, weiße Blutkörperchen: 4 700, davon 1% Eosinophile, 4% Stabkernige Leukocythen, 62% Segmentkernige Leukocythen, 1% Monocythen, 32% Lymphocythen. Hämoglobin: 78%, Cholesteringehalt des Serums 180 mg%. Die Wassermann'sche Reaktion war negativ, ebenso die Meinick'sche Klärungsreaktion. Der Blutdruck betrug 105/65. Calziumgehalt des Blutserums: 11,4 mg%.

Die Bauchdecken sind auffallend schlaff und weich. Milz o. B. Leber ohne krankhaften Befund. Nierenlager frei. Zucker negativ. Eiweiß negativ. Urobilinogen negativ.

Herr Professor Dr. Fleischer, Vorstand der Universitäts-Augenklinik Erlangen, hatte die Güte, den ophtalmologischen Befund zu erheben und stellte mir auch dankenswerter Weise die histologischen Präparate zur Verfügung. Der ophtalmologische Befund lautet:

Hornhaut klar, Vorderkammer ohne Befund. Iris und Pupille durch Atropin erweitert, hat gut reagiert. Andeutungen von Arcus senilis. Linse klar, ebenso der Glaskörper. Papille rechts und links gut gefärbt, leichter auffallender bogenförmiger Rand am temporalen Rand des Sehnerven, hochgradige Atrophie der Netzhaut am hinteren Pol, sodaß die Aderhaut schwer sichtbar ist. Aderhaut zum Teil sklerotisch. In die Netzhaut hineingestreut sind scharfe Herde, in der Macula auf der rechten Seite anstelle des alten Blutherdes (wie 1901, zu dieser Zeit bestand eine Netzhautblutung, die operativ beseitigt wurde, von Geheimrat Oeller gezeichnet). Ein weißer, ca. ein Drittel Papillengroßer, etwas prominenter Herd, offenbar Bindegewebe. Chorioretinische Herde. Nasalwärts von der Papille sieht man zwei Pigmentstreifen zirkulär zur Papille verlaufen, nahe der Peripherie eine netzartige Zeichnung sich verlierend. In der Operationsgegend sind die Pigmentstreifen am deutlichsten ausgebildet und nehmen nach der Peripherie zu wieder etwas ab. Da und dort auch kleine weißliche Herdchen und Streifen. Aehnliche Veränderung auf der linken Seite. Auch hier in der Aequatorgegend verstreute Pigmentherde, zum Teil etwas zerrissen grübelig, mit kleinen hellen Herdchen durchsetzt.

Für die histologische Untersuchung wurden kleine Hautstückchen vom Rücken und der Axillargegend entnommen. Es wurden verschiedene histologische Färbemethoden angewandt, insbesondere auch die Weigert'sche Elastica-Färbung.

Wir sahen schon bei der Hämatoxylin-Eosinfärbung in der Cutis eigenartige Herde, die läppchenförmig gebaut sind und verdickte, aufgetriebene, elastische Fasern enthalten. Die Herde grenzen sich gegen ihre Umgebung relativ scharf ab und gehen in ganz normale elastische Fasern über; das wird besonders deutlich bei Elastinfärbungen, wobei die einzelnen Zerfallsherde sich aus plumpen, septierten und körnig zerfallenden Knäueln zusammensetzen. Die einzelnen Fasern sind viel dicker, haben einen unregelmäßig welligen Rand und zeigen Einschnürungen, die an Pilzfäden erinnern. Der normale Faserverlauf ist an diesen Stellen vollkommen zerstört, die einzelnen Fasern sind zerrissen und in Haufen dunkelfärbbarer Brocken und Bröckchen zerfallen.

Bei Hämatoxylin-Eosinfärbung verhalten sich die elastischen Fasern basophil, sie färben sich wolkig blau und sind anscheinend in Verkalkung begriffen. Schollige Kalkablagerungen sind an einzelnen Stellen eingelagert. Das Material mußte wegen seiner schlechten Schneidbarkeit auch kürzere Zeit einer Entkalkung unterzogen werden.

Die Epidermis läßt eine geringe lamelläre Verhornung erkennen. Der Papillarkörper ist unverändert. Dicht darunter, am Uebergang in die Cutis, findet sich eine Schicht, in der die elastischen Fasern regelmäßig geordnet und dünn sind, zur Cutis wagrecht verlaufend. Einzelne dieser zarten Fasern strahlen aber auch aufwärts gegen den Papillarkörper zu. Hier liegen in der Umgebung wenige Zellinfiltrate, vornehmlich aus Lymphocythen bestehend. Sonst sind nirgends Einlagerungen von Lymphocythen oder Leukocythen erkennbar. In der eigentlichen Cutis finden sich die Veränderungen des elastischen Gewebes wie sie oben beschrieben wurden, sie reichen nach der Tiefe zu bis in die Gegend der Schweißdrüsen, grenzen sich hier meist scharf ab, doch konnten an ganz vereinzelten Stellen auch darüber hinausgehend elastische Faserveränderungen aufgefunden werden. Es ist somit eine Abgrenzung zum subkutanen Gewebe nicht immer möglich, doch ist sie vielfach deutlich erkennbar.

Gefäßveränderungen konnten nicht aufgefunden werden, auch waren am elastischen Gewebe der Intima und Media keine Besonderheiten erkennbar, sie zeigen vielmehr eine zarte und scharf abgrenzbare Elastica interna. Die kleineren Gefäße im Bereich der zerfallenen elastischen Faserknäuel sind gleichfalls unverändert. Die kollagenen Bindegewebsfasern sind manchmal etwas breit und gequollen, im wesentlichen aber unverändert. Als mehr sekundären Befund seien noch eingelagerte Mastzellen in mäßiger Menge erwähnt.

Diese histologischen Untersuchungen wurden dadurch weiterhin gänzt, daß zwei der früher beschriebenen Knoten in Lokal-naesthesie entfernt und dem Vorstand des Pathologischen Instituts, errn Professor Dr. E. Kirch zur Begutachtung übergeben wurden. Vir erhielten darüber folgenden Untersuchungsbericht:

„Zugesandt wurden uns zwei je bohnengroße Stücke in Alko-ol und Formalin fixiert. In beiden Stückchen fühlt man im Zentrum ne feste Konsistenz, die kalkhaltig erscheint.

Bei histologischer Untersuchung findet sich derbes fibröses indegewebe von fascienartigem Aussehen. Darin liegt ein Fremd-örpergranulom und zwar rings um einen dicken Faden herum, er sich aus parallel angeordneten, zum Teil auseinander gesplit-rten, feinen hellaufleuchtenden Fäden zusammensetzt, vermut-ch von einer früheren Operation herrührend. Um diesen herum egen Fremdkörperriesenzellen und Kalkschollen, stellenweise auch isenpigment von früheren Blutungen herrührend. In etwas weiterer mgebung kommt hyalinscholliges Material mit Verfettung zutage. s sind auch kleinzellige Infiltrate vorhanden, die sich langsam die Umgebung verlieren. Von Tuberkulose oder sonstiger Spe-fität war nichts aufzufinden. Bei Orceinfärbung ist eine Verdickung nd Degeneration von elastischen Fasern wie beim Pseudoxanthoma asticum hier nicht deutlich erkennbar. Ueberhaupt sind nur ver-ältnismäßig wenig elastische Fasern festzustellen. Von echtem umor fand sich nichts.

Diagnose: Fremdkörpergranulom mit Verkalkung um einen alten perationsfaden herum.

Glykogenfärbungen ließen sich aus technischen Gründen auch n Alkoholmaterial nicht durchführen, da der Kalkgehalt eine Säure-ehandlung notwendig machte. gez.: Prof. Kirch".

Es ist mir eine angenehme Pflicht, Herrn Professor Dr. Flei-cher und Herrn Professor Dr. E. Kirch an dieser Stelle für re freundliche Mühewaltung bestens zu danken.

Vergleichen wir die Beobachtungen, die wir in unserem Falle achen konnten mit den im Schrifttum niedergelegten, so finden ir weitgehende Uebereinstimmung hinsichtlich Lokalisation, klini-chem Krankheitsbild der Haut und histologischem Befund. Auch bei nserem Kranken sind die großen Gelenkfalten von dem Krank-eitsprozeß besonders befallen und zwar in symmetrischer Anord-ung. Wie in den Fällen von Darier[4] und Urbach-Nékam[19] nd auch bei unserem Kranken pseudoxanthomatöse Veränderun-en in der Mundschleimhaut in ausgeprägter Weise festzustellen. iese Feststellung erscheint deshalb besonders bedeutsam, als aus ieser Tatsache wohl geschlossen werden darf, daß beim Pseudo-

xanthoma elasticum nicht nur die Haut, sondern auch die Schleim häute und höchstwahrscheinlich der ganze Bindegewebsgefäßappa rat mit ergriffen werden. Gerechtfertigt erscheint diese Annahm dadurch, daß bei der Untersuchung K.'s in der Universitätsaugen klinik am Augenhintergrund den krankhaften Vorgängen in de Haut ganz ähnliche Veränderungen gefunden wurden. Wie be den bisher im Schrifttum beschriebenen Fällen ist auch bei unseren Kranken die Farbtönung der Haut die gleiche, sie ist von gelb lichem Aussehen, aber an verschiedenen Stellen verschieden deutlic ausgeprägt. Auch die Zeit des ersten Auftretens des Krankheits bildes, das langsame Fortschreiten, entsprechen den bisher ver öffentlichten Beobachtungen. Wenn in diesem von einer Schlaff heit der Haut gesprochen wurde, so ist dies bei K. in einem gan ungewöhnlichem Maße schon als Kind ausgebildet gewesen. Wi bereits erwähnt, wurde er von seinen Geschwistern als „Gummi mensch" bezeichnet. Dem entspricht auch die Angabe in der frühere Krankengeschichte der Augenklinik von Hofrat Dr. Oeller über da senile schlaffe Aussehen der Haut des damals erst 16jährige Kranken. Die histologischen Veränderungen beschränkten sich i unserem Falle ebenfalls auf die elastischen Fasern der mittlere und tieferen Schicht der Cutis. Veränderungen an den Gefäße konnten histologisch nicht festgestellt werden. Trotzdem dürfen wi aber solche bei unserem Kranken annehmen, denn er zeigte i seiner Jugend eine auffallende Blutungsbereitschaft. Vielleicht is auch der bereits erwähnte apoplektiforme Anfall, den K. im Frühjah 1935 erlitt, in diesem Sinne zu deuten. Eine essentielle Hyperton kann bei dem auffallend geringen Blutdruck nicht die Ursache des selben gewesen sein. Es dürfte demnach wohl eine primäre Gefäß störung in Betracht kommen, über die nur eine Obduktion Aufklä rung schaffen könnte. Für eine Neigung zu einer Blutungsbereit schaft in der Familie K.'s spräche auch seine Aussage, daß ein Schwester von ihm im Anschluß an eine normale Menstruations blutung im Krankenhaus starb. Leider konnte trotz unserer Be mühungen nichts Näheres über Krankheit und Todesursache i Erfahrung gebracht werden. Es ist dies aus dem Grunde besonde bedauerlich, da man sonst vielleicht eine Aufklärung darüber hät bekommen können, ob auch bei ihr eine Krankheit gleicher A vorgelegen hat. Wäre dies der Fall, so wäre damit ein weitere Beweis für ein familiäres Auftreten dieser Krankheit erbrac worauf schon von Werther[20], Gutmann[10], With[21], Oh no[16], Throne-Goodman[18], Sasamoto, Sandmann u Grönblad[11] hingewiesen wurde. Daraus ließe sich der Schl ziehen, daß es sich um ein kongenital angelegtes Leiden hande dürfte (Ohno[16]).

Nach unseren Beobachtungen handelt es sich beim Pseudoxanthoma elasticum wohl nicht allein um eine einfache Hautatrophie (Darier[4]), sondern im Vordergrund stehen, entsprechend dem histologischen Befund, die degenerativen Veränderungen des Gewebes. Es erscheint wesentlich, daß sich der Krankheitsvorgang nicht nur in der Haut abspielt, sondern der gesamte Bindegewebsgefäßapparat in Mitleidenschaft gezogen ist. Dafür sprechen neben der Lokalisation des Krankheitsprozesses in der Cutis und den Schleimhäuten das Uebergreifen desselben auf die Gefäße, wie es von Urbach und Nékam[19] beobachtet wurde, sowie die Augenhintergrundsveränderungen. Es ist wohl zweifellos anzunehmen, daß eine Systemerkrankung des elastischen Gewebes vorliegt. Diese Ansicht wird von Harting, Poos, Marchesani-Wirz[22], Grönblad[11], und Urbach-Nékam[19] bereits vertreten. Wodurch das Leiden verursacht wird, wissen wir nicht. Daß die Krankheit mehrfach bei Geschwistern oder nahen Verwandten beobachtet wurde, läßt die Annahme einer kongenitalen Anlage der Krankheit nicht unbegründet erscheinen. Andererseits finden wir in den Vorgeschichten häufig akute Infektionskrankheiten, vor allem auch Tuberkulose angegeben, sodaß die Möglichkeit nicht von der Hand zu weisen ist, daß diese auf die Entstehung oder auf das Fortschreiten des Pseudoxanthoma elasticum von Einfluß sind. Auch Pubertät, Klimakterium (Wertheer[20]) und Menstruation scheinen auslösend oder beschleunigend auf den Krankheitsvorgang wirken zu können. Wir möchten deshalb das Leiden als kongenitale, meist sehr frühzeitig auftretende Störung gewisser Teile der elastischen Substanz deuten, welche später zu ganz verschiedenen Zeitpunkten und in verschiedenem Ausmaß sich weiter entwickelt, wobei interkurrierende Krankheiten oder Entwicklungsperioden als auslösende oder fördernde Umstände in Erscheinung treten können.

Zusammenfassung:

Es wird bei einem 50jährigen Mann ein Fall von Pseudoxanthoma elasticum beschrieben, der hinsichtlich der Lokalisation des klinischen Bildes und des histologischen Befundes sich den wenigen, etwa 35, bisher im Schrifttum beschriebenen Krankheitsfällen anreihen läßt. Bemerkenswert ist bei unserem Kranken die große flächenhafte Ausbreitung des Krankheitsprozesses, die eine bis jetzt noch nicht beschriebene Ausdehnung erreicht, sowie die auffallende Schlaffheit und Dehnbarkeit der Haut (vergl. die Abbildungen). Hinzu kommt, daß außerdem in unserem Falle deutliche Veränderun-

gen an der Mundschleimhaut und am Zungenband zu finden waren was zu den seltenen Lokalisationserscheinungen des Krankheitsbildes gehört. In dem neueren Schrifttum wird auf Augenhintergrundsveränderungen mehrfach hingewiesen, die bei K. ebenfalls in ausgeprägter Form vorhanden waren.

Zum Schlusse meiner Arbeit ist es mir eine angenehme Pflicht Herrn Universitätsprofessor Dr. Leo Hauck für die Ueberlassung des Themas und die liebenswürdige fördernde Unterstützung, sowie für die Uebernahme des Referats meinen aufrichtigsten Dank auszusprechen. Ebenso danke ich Herrn Professor Dr. Dietel für die mir gütigst gewährten Anregungen.

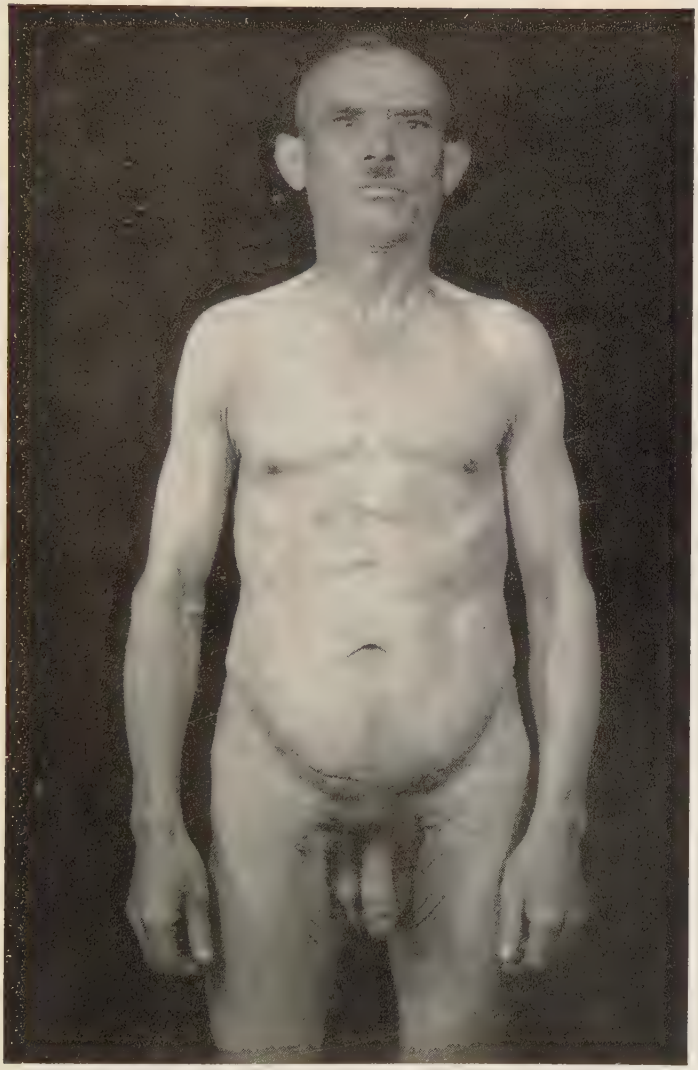

20 b

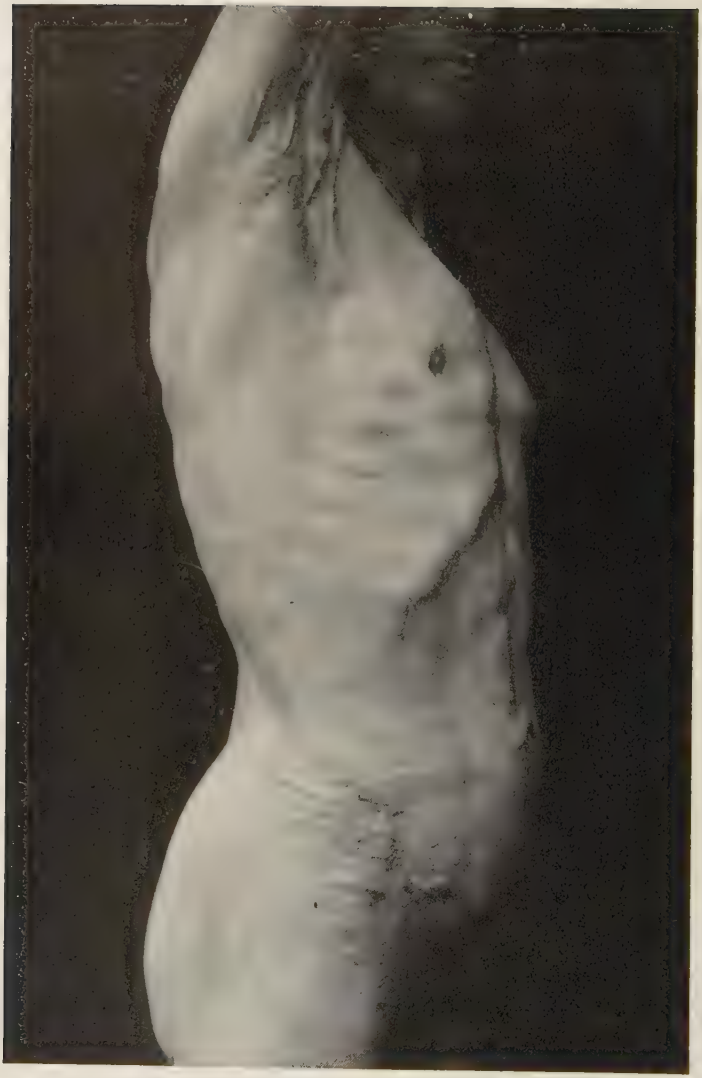

Schrifttum:

1. Avoki: Zur Pathol. der elast. Fasern. Virch. Arch. für path. Anatomie, Bd. 255, H. 3, S. 709.
2. Balzer: Archiv der Physiologie 3me Série 1884 p. 65.
3. Bosellini: Pseudoxanthoma elasticum, Arch. Dermat. et Syphil. Bd. 95, S. 1, 1909.
4. Darier: Pesudoxanthima elasticum, Monatsh. f. prakt. Dermatologie, Bd. 23, Nr. 12, S. 609, 1896.
5) Dohi: Archiv für Dermat. und Syphil., Bd. 84, S. 179, 1902.
6. — —: Zentr. Bl. f. Haut- u. Geschl. Krankh., Bd. 31, S. 95, 1928.
7. Dübendorfer: Arch. f. Dermat. und Syphil., Bd. 64, S. 175, 1903.
8. Eljasz: Acta Dermato-Venerlog. Vol. XI, Fasc. 4, S. 332, 1930.
9. Gans: Histologie der Hautkrankheiten, Wiener Med. Wochschr. Bd. 75, 1925.
10. Gutmann: Archiv f. Dermat. u. Syph., Bd. 75, S. 317, 1905.
11. Grönblad: Acta ophtalmolog. Nr. 10, Suppl. 1.
12. Herxheimer und Hell: Archiv für Dermatol. u. Syph. Bd. 111, S. 761, 1922.
13. Jadassohn: Zentrl. Bl. f. Haut- u. Geschl. Krankh., Bd. 22, S. 607, 1927.
14. Juliusberg: Arch. f. Dermatol. u. Syphil., Bd. 81, S. 301, 1902.
15. Kauffmann-Wolff-Heinrichsdorff: Dermatol. Zschr. S. 193, 1922.
16. Ohno: Arch. f. Dermat. u. Syph. Bd. 149, S. 420, 1925.
17. V. Tannenhain: Wiener klin. Wochenschr. 14, S. 1038, 1901.
18. Throne-Goodman: Arch. of Dermat. und Syphil., Nr. 4, p. 419, 1921.
19. Urbach-Nékam: Klin. Wochenschr. Nr. 24, 1936.
20. Werther: Arch. f. Dermatologie und Syphil. Bd. 69, S. 23, 1903.
21. With: Dermat. Zschr. Bd. 31, S. 42, 1920.
22. Marchesani-Wirz: Archiv für Augenheilkunde, 104, 532, 1929.

Lebenslauf.

Am 14. Dezember 1909 wurde ich in Kronach, Obfr., als Sohn des prakt. Arztes Dr. med. Rudolf Giesen und seiner Ehefrau geb. Kühnlenz, geboren. Anfangs besuchte ich die Volksschule und Realschule in Kronach. Am 16. September 1930 bestand ich an der Oberrealschule Schwarzburg in Thüringen die Reifeprüfung. Darnach studierte ich Medizin in München, woselbst ich auch das ärztliche Vorexamen am 21. Februar 1932 bestand. Die klinischen Semester verbrachte ich an den Universitäten Rostock, Freiburg, München und Erlangen. Am 15. Mai 1936 beendete ich das ärztliche Staatsexamen in Erlangen.

Zurzeit bin ich als Medizinalpraktikant an der Universitätshautklinik Erlangen (Chef Professor Dr. L. Hauck) tätig.